

Ecografía tridimensional en ginecología y obstetricia

Mauro Miguel Rivera Zambrano, MD*

Resumen

La incorporación de la informática y la era digital en la modalidad de diagnóstico médico por ultrasonido han permitido el desarrollo de la tecnología tridimensional (3D). Este tipo de examen diagnóstico permite el estudio de cualquier punto dentro de un volumen determinado que desee evaluarse y además ofrece la visualización en tres dimensiones de su superficie. Se analizan las diferentes indicaciones de su aplicabilidad en Obstetricia (cálculo de peso, diagnóstico de dismorfologías), y Ginecología (malformaciones müllerianas, patología endometrial y anexial). [Rivera MM. *Ecografía tridimensional en ginecología y obstetricia*. MedUNAB 2005; 8:125-129].

Palabras clave: Ultrasonido tridimensional, obstetricia, ginecología.

Summary

Three-dimensional Ultrasonography in gynecology and obstetrics. Incorporation of the information and digital era in medical diagnostics through ultrasound has allowed the development of three-dimensional technology. This type of diagnostic test allows study of any point within a determined volume that is desired to be assessed as well as visualization of a three-dimensional surface. Different indications of its applicability in Obstetrics (weight calculations, diagnostics of dismorphologies) and Gynecology (Müllerian malformations, anexial and endometrial pathology) are analyzed.

Key words: Three-dimensional ultrasound, obstetrics, gynecology

Introducción

Al igual que en casi todas las modalidades de diagnóstico, el ultrasonido ha experimentado una transformación casi exponencial con la incorporación de la informática y todos los procesos digitales que pueden derivarse de ella, reflejándose en un constante cambio e innovación en las técnicas, equipos y procedimientos relacionados con la ultrasonografía diagnóstica.

De especial atención ha sido el desarrollo del ultrasonido tridimensional (U3D), el cual permite la apreciación de estructuras que tradicionalmente eran observadas en dos planos (forma planimétrica) y que mediante un proceso mental y a través de un largo entrenamiento eran reconstruidas de manera imaginaria a una nueva forma de apreciar las imágenes por quienes practican este tipo de estudios (forma volumétrica) y todo gracias a la incorporación de un tercer plano de orientación espacial llamado plano ortogonal de visualización.¹

El objetivo de esta revisión es presentar la evolución histórica de esta modalidad diagnóstica y su utilidad en el campo de la ginecología y obstetricia.

Historia

Los primeros equipos de U3D aparecieron en 1991 y progresivamente fueron mejorando pero en rangos tan obsoletos que hacia 1998 se necesitaban 25 segundos para almacenar una imagen y minutos u horas para reconstruirla en 3D. Para la fecha actual, el mejoramiento del software permite la captura de imágenes en sólo pocas décimas de segundo y reconstrucciones en el mismo tiempo, pudiendo obtenerse secuencias de hasta 6 imágenes/segundo, lo cual es casi disponer de un tiempo real en la apreciación del movimiento, constituyendo la modalidad de cuatro dimensiones (4D) o volumen más tiempo.²

* Profesor Asociado, Facultad de Medicina, Universidad Autónoma de Bucaramanga, Bucaramanga, Colombia.

Correspondencia: Dr. Rivera, Calle 45 # 34-59, Bucaramanga, Colombia. E-mail: mrivera@unab.edu.co

Artículo recibido: 11 de julio de 2005; aceptado: 1 de agosto de 2005.

En 1997, la FDA autoriza la incorporación de esta tecnología en la práctica médica, disparándose desde entonces el interés por su investigación y desarrollo, siendo cada vez mayor el número de trabajos y publicaciones relacionadas con ella en diferentes campos médicos, principalmente y en su inicio en el área de la ginecología y obstetricia.

Inicialmente aparecen estudios esporádicos donde en forma casi anecdótica se publican descripciones de fetos normales³ o con malformaciones aisladas.⁴ Poco después fueron presentadas imágenes que caracterizaban casi todos los órganos o estructuras fetales,^{5, 6} iniciándose los estudios comparativos para cálculo de peso fetal o volumen de órganos entre técnicas de ultrasonido bidimensional (U2D) y U3D,⁷ mostrando que éste último aportaba datos mucho más precisos, con una significativa reducción del error en los cálculos. Posteriormente han aparecido publicados datos de nomogramas de ciertas estructuras como pulmón, hígado, extremidades y placenta.^{8, 9}

Aunque se ha suscitado una gran controversia respecto a cuáles son los mejores exámenes para el tamizaje de malformaciones, numerosos artículos muestran que la U3D mejora la certeza diagnóstica en más del 70% de estas,^{10, 11} especialmente en áreas específicas del feto como cara, cabeza, cuello, columna, pared abdominal y extremidades.^{12, 13}

Más recientemente, la U3D se viene utilizando para el diagnóstico precoz de malformaciones, con la búsqueda de marcadores de cromosopatías durante el primer trimestre de la gestación¹³⁻¹⁵ y el estudio de fetos siameses, pero aún faltan estudios para demostrar su utilidad en este campo. Además de su aplicación en obstetricia se han realizado trabajos para evidenciar sus ventajas en medicina reproductiva,¹⁶ uroginecología,¹⁷ cáncer de mama¹⁸ y otras patologías ginecológicas.

Técnica

De forma básica un sonograma bidimensional se obtiene al estimular una serie de cristales piezoeléctricos para generar un frente de ondas sónicas, que al atravesar diferentes planos se reflejan nuevamente hacia los mismos cristales produciendo un efecto piezoeléctrico inverso, lo cual genera un diferencial de potencial eléctrico que una vez amplificado es representado de acuerdo a una escala de grises en un píxel de un monitor convencional, estableciéndose así un plano en dos ejes llamado tomograma bidimensional.¹⁹

La imagen 3D se adquiere mediante la obtención de un gran número de cortes paralelos o tomogramas a través del movimiento (barrido) de un transductor (figura 1). A su vez, existen dos mecanismos diferentes para este barrido, uno que puede ser manual -el operador mueve manualmente el transductor a través del volumen de imagen que desea procesar ("manos libres")- y otro que es mecánico,

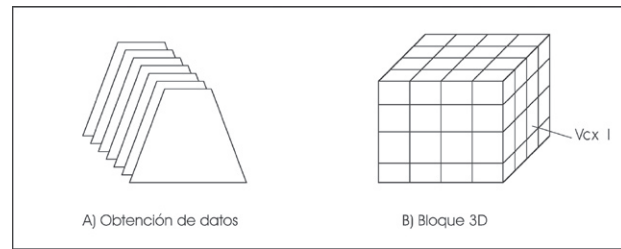


Figura 1. Esquema general de adquisición de datos y reconstrucción tridimensional ecográfica.

donde los planos paralelos son obtenidos automáticamente debido al movimiento del transductor, mejorando la calidad de la imagen obtenida. La serie de tomogramas obtenidos son ordenados en forma de un conjunto de elementos de volumen (voxels) y a cada uno de ellos se les asigna un valor diferente de gris o de brillo.²⁰

La computadora almacena la información digitalmente permitiendo varias formas de representación de la información:¹

- Modo reconstrucción mutiplanar, en el cual se despliegan los tres planos ortogonales bidimensionales en una misma altura del corte (se puede desplazar a lo largo de cualquiera de los ejes para ubicar un punto determinado dentro de un volumen o "navegar" dentro de él) -figura 2-.
- Modo rendimiento de superficie, para extraer solo los ecos más grises proyectando la imagen tridimensional de la superficie del volumen (figura 3).
- Modo de transparencia y máxima intensidad, mediante el cual solamente los ecos intensos son extraídos, eliminando los ecos restantes; es también llamado modo de rayos X dado que facilita la visualización de los elementos óseos principalmente (figura 4).
- Modo representación 3D en tiempo real o 4D, mostrando imágenes tridimensionales en movimiento.
- Otra forma de manipulación de la información es el uso de bisturí electrónico para eliminar estructuras que interfieran con la imagen principal.²¹

Ventajas

Una de las principales ventajas del U3D es la posibilidad de analizar sectores o volúmenes en cualquiera de los tres planos ortogonales, pudiendo para ello realizar cortes a lo largo de algunos de los ejes (x,y,z) y así poder "mirar dentro" cualquier punto en particular.²² Por ejemplo, la obtención de un plano del perfil fetal en posiciones que dificultan su visualización como un dorso anterior o la interposición de extremidades; otro ejemplo sería definir la relación de vecindad entre un leiomioma submucoso y el ostium tubárico o precisar la asociación entre una fisura palatina y hendiduras labiales.²³

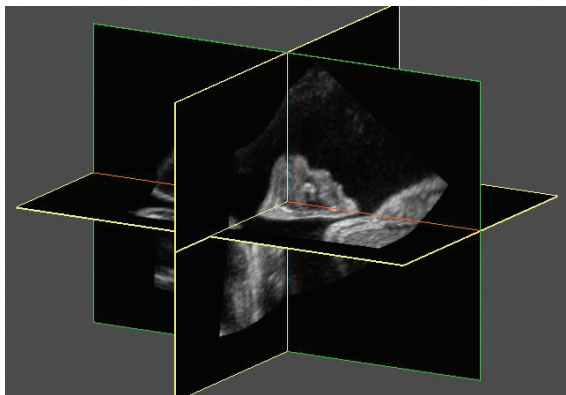


Figura 2. Disposición de planos ortogonales.

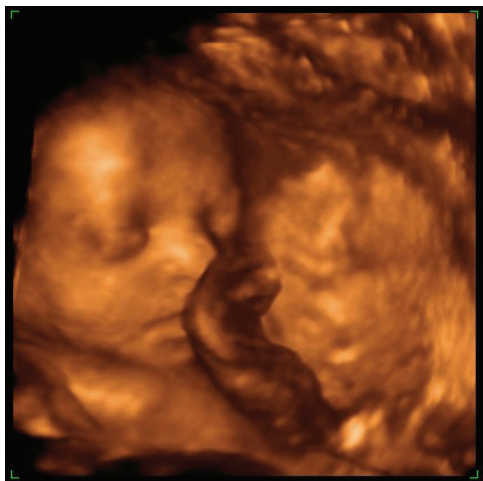

Figura 3. Método de rendimiento de superficie. Se visualiza la cara fetal.

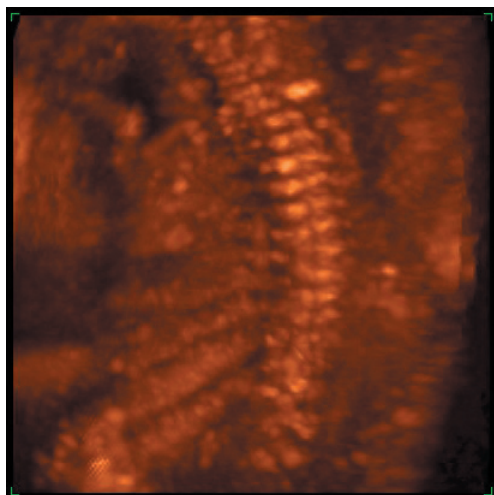


Figura 4. Método de transparencia. Se visualiza columna vertebral fetal.

Otro punto relevante de esta modalidad diagnóstica es la facilidad para comprender cualquier anomalía observada, sobre todo para aquellos que no están familiarizados con las imágenes ultrasonográficas convencionales (padres, otros integrantes del equipo médico, etc.). Además el impacto emocional que generan estas imágenes en los padres es de alto nivel, permitiendo mitigar gran cantidad de dudas y ansiedades respecto al desarrollo del hijo por nacer (o en el caso de malformaciones, poder tener una idea o imagen más clara de la patología subyacente), describiéndose incluso más acercamiento afectivo entre padres y futuros hijos.²⁴

Es indudable que el rendimiento para el diagnóstico de malformaciones superficiales como cara y extremidades es más alto que la ecografía bidimensional.¹¹ Finalmente, el hecho de que la información pueda ser almacenada digitalmente, permite el poder trabajar con ella sin necesidad de la presencia del paciente para revisiones más detalladas e incluso para realizar interconsultas con colegas, especialistas o con fines docentes.

Una vez obtenido un volumen definido se puede hacer un cálculo exacto de su medida, lo cual aventaja enormemente al U2D, en el que solamente pueden realizarse aproximaciones burdas de estos datos. Esta herramienta se ha incorporado por ejemplo al cálculo del peso fetal.²⁵ Dado que la imagen es almacenada digitalmente puede reconstruirse y observarse desde cualquier perspectiva, con lo cual se pueden examinar zonas inaccesibles para el ultrasonido convencional.¹

Limitaciones

El U3D se rige por los mismos principios básicos de la técnica U2D y comparte sus mismas limitaciones físicas, como la imposibilidad de una adecuada visualización de las estructuras estudiadas por aumento del panículo adiposo materno, oligohidramnios, ciertas posiciones fetales y en ocasiones su movilidad intensa. En general es imposible hacer un adecuado U3D si previamente no se logra una toma 2D adecuada. También, al igual que en el U2D, cuando existen dos estructuras cercanas de ecogenecidad muy similar, estas no se logran distinguir separadamente si no hay una interfase entre ellas como es el caso del oligohidramnios, en el cual al estar adosada la superficie fetal a la pared uterina impide su discriminación.²⁶

Existe una limitación inherente a la técnica, que está dada por la demora en la captura de la imagen y en los cálculos necesarios para la reconstrucción, lo cual es factor limitante para la evaluación de estructuras móviles como el corazón fetal ya que no se observan en tiempo real; sin embargo, con el advenimiento de microprocesadores cada vez más rápidos y potentes este problema será de menor trascendencia.^{27, 28}

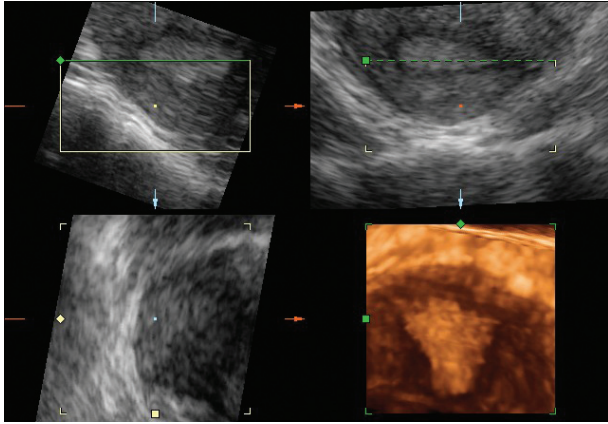


Figura 5. Plano coronal del útero. Se aprecian los tres planos ortogonales y la reconstrucción en tres dimensiones.

Otras limitantes importantes de la U3D son los altos costos de los equipos, la necesidad de un proceso de entrenamiento y una curva de aprendizaje del especialista, lo cual restringe la accesibilidad para un uso masivo de la técnica entre las pacientes y en el momento de realizar trabajos de investigación.

Aplicaciones en obstetricia

El método de rendimiento de superficie del ultrasonido 3D indudablemente mejorará de manera significativa el diagnóstico de lesiones faciales, permitiendo en el caso de la hendidura facial y palatina disminuir la tasa de falsos positivos.²⁹ También aumenta la tasa de detección de dismorfología en las extremidades, como las alteraciones en el número de los dedos, las displasias músculo-esqueléticas y la proporción de los segmentos corporales.

Aplicando diferentes fórmulas a partir del volumen del brazo o del muslo se han reportado cálculos de peso fetal con menor error de predicción y menor desviación estándar. Otros autores han reportado nomogramas de órganos fetales como el pulmón, riñón e hígado, indicándose este último como posible marcador para el retardo de crecimiento intrauterino.³⁰

El uso del ultrasonido 3D para la detección de marcadores de cromosopatía en el primer trimestre permite obtener planos de medición de la sonolusencia del pliegue nucal en casi el 100% de los embriones estudiados, aumentando la posibilidad de éxito en su medición. Otra aplicación es la posibilidad de elaborar un mapa angiográfico de los vasos placentarios, uniendo el ultrasonido 3D a la técnica Doppler color.³¹

Algunos autores han reportado mejor eficacia del ultrasonido 3D en el seguimiento de pacientes con amenaza de parto pretérmino, siendo más eficaz en la detección de los cambios cervicales y en la observación del cerclaje cervical.³²

Aplicaciones en ginecología

Al igual que en la obstetricia han surgido innumerables trabajos que muestran utilidad del ultrasonido 3D en el mejoramiento del diagnóstico de múltiples patologías uterinas y anexiales. Cabe resaltar la incorporación del plano coronal uterino (figura 5), el cual permite estudiar exactamente las relaciones anatómicas de los diferentes componentes internos del útero, lográndose evaluar con mucha precisión las malformaciones müllerianas aún sin necesidad de histerosonografía complementaria.³³ Otra utilidad de este corte es la ubicación exacta de lesiones endometriales y su relación con los ostium tubáricos o el cérvix, así como también la ubicación exacta de dispositivos intrauterinos.³⁴

Existen también publicaciones que evalúan la eficacia del volumen endometrial para la detección de patología endometrial proliferativa.³⁵

Finalmente, se destaca la utilidad del ultrasonido 3D en la evaluación de patología anexial como el síndrome de ovario poliquístico y los tumores ováricos, facilitando su caracterización benigna o maligna cuando se usa junto al doppler,³⁶ así como también permite evaluar mejor la respuesta al tratamiento en algunos casos de cáncer ginecológico.³⁷

Conclusiones

El ultrasonido 3D ha irrumpido en la especialidad con gran expectativa y lentamente se ha ido incorporando a la práctica clínica. No hay hasta el momento evidencia clara de su superioridad frente al ultrasonido 2D en el campo de la obstetricia, a excepción de algunas situaciones puntuales, debiéndose considerar como un procedimiento complementario y probablemente justificando su realización en casos seleccionados. En el campo ginecológico también merece esta consideración. Es innegable que la U3D ha ampliado nuestra visión respecto al feto, la mujer y sus patologías; sin duda el avance tecnológico permitirá en pocos años, utilizarse de forma rutinaria y mejorar sus aplicaciones.

Referencias

1. Timor-Trisch IE, Platt LD. Three dimensional ultrasound experience in obstetrics. *Curr Opin Obstet Gynecol* 2002; 14: 569-75.
2. Lee A, Deutinger J, Bernascheck G. Voluvision: three-dimensional ultrasonography of the fetal malformations. *Am J Obstet Gynecol* 1994; 170:1312-4.
3. Bonilla-Musoles F, Raga F, Osborne N, Blanes J. The use of three-dimensional (3D) ultrasound for the study of normal and pathologic morphology of the human embryo and fetus: preliminary report. *J Ultrasound Med* 1995;14:757-765.
4. Baba K, Okai T, Kozuma S. Real-time processable three dimensional fetal ultrasound. *Lancet* 1996; 348:1307.

5. Schild RI, Wallny T, Fimmer R, Hansmann M. Fetal lumbar spine volumetry by three dimensional ultrasound. *Ultrasound Obstet Gynecol* 1999; 13:335-9.
6. Shih JC, Shyu MK, Lee CN, Wu CH, Un CJ, Hsieh FJ. Antenatal depiction of the fetal ear with three dimensional ultrasonography. *Obstet Gynecol* 1998; 91:500-5.
7. Brunner M, Obruca A, Bauer P, Feichtinger W. Clinical application of volume estimation based on three-dimensional ultrasonography. *Ultrasound Obstet Gynecol* 1995; 6:358-61.
8. Duncan KR, Barker PN, Johnson IR. Estimation of fetal lung volume using enhanced 3-dimensional ultrasound: a new method and first results. *Br J Obstet Gynecol* 1997; 86:971-2.
9. Devonal KJ, Ellwood D, Griffiths K, Kossof G, Gill R, Kadi A, Nash D, et al. Volume imaging: three dimensional appreciation of the fetal head and face. *J Ultrasound Med* 1995; 14:919-26.
10. Merz E. Three-dimensional ultrasound: ¿a requirement for prenatal diagnosis?. *Ultrasound Obstet Gynecol* 1998; 12: 225-7.
11. Merz E, Welter C. 2D and 3D ultrasound in the evaluation of normal and abnormal fetal anatomy in the second and third trimesters in a level III center. *Ultraschall Med* 2005; 26:9-16.
12. Cash CJ, Treece GM, Berman LH, Gee AH, Prager RW. 3D reconstruction of the skeletal anatomy of the normal neonatal foot using 3D ultrasound. *Br J Radiol* 2005; 78:587-95.
13. Peralta CF, Falcon O, Wegrzyn P, Faro C, Nicolaidis KH. Assessment of the gap between the fetal nasal bones at 11 to 13 + 6 weeks of the gestation by three-dimensional ultrasound. *Ultrasound Obstet Gynecol* 2005; 25:464-7.
14. Pretorius DH, Nelson TH. Three-dimensional ultrasound in gynecology and obstetrics. A review. *Ultrasound Q* 1998; 14: 218-33.
15. Benoit B, Hafner T, Kurjak A, Kupesic S, Bekavac I, Bozek T. Three-dimensional sonoembryology. *J Perinat Med* 2002; 30: 63-73.
16. Letterie GS. Three-dimensional ultrasound-guided embryo transfer: a preliminary study. *Am J Obstet Gynecol* 2005; 192: 1983-7.
17. Dietz HP, Shek C, Clarke B. Biometry of the pubovisceral muscle and levator hiatus by three-dimensional pelvic floor ultrasound. *Ultrasound Obstet Gynecol* 2005; 25:580-5.
18. Watermann DO, Foldi M, Hanjalic-Beck A, Hsenburg A, Lughausen A, Prompeler H, et al. Three-dimensional ultrasound for the assessment of breast lesions. *Ultrasound Obstet Gynecol* 2005; 25:592-8.
19. Cafici D. Introducción. En: Cafici D (ed). *Ultrasonografía en obstetricia y diagnóstico prenatal*. Buenos Aires, Ediciones Journal, 2003:1-13.
20. Cafici D, Sepúlveda W. Ultrasonido tridimensional. Aspectos normales. En: Cafici D (ed). *Ultrasonografía en obstetricia y diagnóstico prenatal*. Buenos Aires, Ediciones Journal, 2003: 571-93.
21. Merz E, Miric-Tesanic D, Welter C. Value of the electronic scalpel (cut mode) in the evaluation of the fetal face. *Ultrasound Obstet Gynecol* 2000; 16:564-8.
22. Merz E. Three-dimensional transvaginal ultrasound in gynecological diagnosis. *Ultrasound Obstet Gynecol* 1999; 14: 81-3.
23. Lee W, Kirk JS, Shaheen KW, Romero R, Hodges AN, Comstock CH. Fetal cleft lip and palate detection by three-dimensional ultrasonography. *Ultrasound Obstet Gynecol* 2000; 16:314-20.
24. Ji EK, Pretorius DH, Newton R, Uyan K, Hull AD, Hollenbach K, et al. Effects of ultrasound on maternal-fetal bonding: a comparison of two- and three-dimensional imaging. *Ultrasound Obstet Gynecol* 2005; 25:473-7.
25. Lee W, Deter RL, Ebersole JD, Huang R, Blanckaert K, Romero R. Birth weight prediction by three-dimensional ultrasonography. *J Ultrasound Med* 2001; 20:1283-92.
26. Sabogal JC. Ultrasonido de tercera dimensión en obstetricia y ginecología. *Rev Colomb Obstet Ginecol* 2001; 52:23-33.
27. Sklansky MS, Nelson T, Stracham M, Pretorius D. Real-time three-dimensional fetal echocardiography: initial feasibility study. *J Ultrasound Med*. 1999; 18:745-52.
28. Meyer-Wittkopf M, Rappe N, Sierra F, Barth H, Schmidt S. Three-dimensional (3D) ultrasonography for obtaining the four and five-chamber view: comparison with cross-sectional (2D) fetal sonographic screening. *Ultrasound Obstet Gynecol* 2000; 15:397-402.
29. Campbell S, Lees C, Moscoso G, Hall P. Ultrasound antenatal diagnosis of cleft palate by a new technique: the 3D "reverse face" view. *Ultrasound Obstet Gynecol* 2005; 25:8-12.
30. Chang FM, Liang RI, Ko HC, Yao BL. Three-dimensional ultrasound-assessed fetal thigh volumetry in predicting birth weight. *Obstet Gynecol* 1997; 90:331-9.
31. Dubiel M, Breborowicz GH, Ropacka M, Pietryga M, Maulik D, Gudmundsson S. Computer analysis of three-dimensional power angiography images of foetal cerebral, lung and placental circulation in normal and high-risk pregnancy. *Ultrasound Med Biol* 2005; 31:321-7.
32. Bega G, Lev-Toaff A, Kuhlman K. Three-dimensional multiplanar transvaginal ultrasound of the cervix". *Ultrasound Obstet Gynecol* (en prensa).
33. Jurkovic D, Geipel A, Gruboek K, Jauniaux E. Three-dimensional ultrasound for the assessment of uterine anatomy and detection of congenital anomalies: a comparison with histerosalpin-gography and two-dimensional sonography. *Ultrasound Obstet Gynecol* 1995; 5:233-7.
34. Lee A, Eppel W, Kratochwill A, Deutinger J, Bernascheck G. Intrauterine device localization by three-dimensional transvaginal sonography. *Ultrasound Obstet Gynecol* 1997; 10:289-92.
35. Groboeck K, Jurkovic D, Lawton F, Savvas M. The diagnostic value of endometrial thickness and volume measurements by three-dimensional ultrasound in patients with postmenopausal bleeding. *Ultrasound Obstet Gynecol* 1996; 8:272-6.
36. Alcazar JL, Castillo G. Comparison of 2-dimensional and 3-dimensional power-Doppler imaging in complex adnexal masses for the prediction of ovarian cancer. *Am J Obstet Gynecol* 2005; 192:807-12.
37. Yaman C, Fridrik M. Three-dimensional ultrasound to assess the response to treatment in gynaecological malignancies. *Gynecol Oncol* 2005; 97:665-8.