

Arteria Lusoria, reporte de un caso clínico

Lusory Artery, a clinical case report

Artéria Lusória, relato de um caso clínico

Silvia Suárez-Mantilla, MD.*

Milena Rey-Ayala, MD.**

Laura Rodríguez-Restrepo, MD.***

Federico Guillermo Lubinus-Badillo, MD., Esp.****

Resumen

Introducción. Los anillos vasculares son una rara malformación congénita del arco aórtico que se configura alrededor de la tráquea o del esófago. La arteria subclavia derecha aberrante hace parte de estas malformaciones y se presenta en forma de anillo incompleto, por lo que cursa de manera asintomática. Hasta el momento, no se han descrito factores predisponentes o de riesgo que puedan poner en alarma al profesional de la salud sobre esta patología. El diagnóstico se basa, principalmente,

en imágenes que evidencian los trayectos anómalos de la arteria. El tratamiento puede ser quirúrgico o conservador, dependiendo de cada paciente. Objetivo. Presentación de un caso clínico y revisión de la literatura, para plantear una discusión sobre la importancia del diagnóstico de arteria subclavia derecha aberrante según sea el caso y evitar diagnósticos equívocos y demoras en el tratamiento. Presentación de caso. Paciente de sexo femenino de tres meses de edad, quien empieza con episodios de vómito postprandial asociado a tos seca, atoramiento y disfagia para líquidos. El diagnóstico inicial fue de enfermedad

* Médica, Universidad Autónoma de Bucaramanga, Bucaramanga, Santander, Colombia.

** Médica, Universidad Autónoma de Bucaramanga, Bucaramanga, Santander, Colombia.

*** Médica, residente de Radiología e Imágenes Diagnósticas, Universidad Autónoma de Bucaramanga, Bucaramanga, Santander, Colombia.

**** Médico, especialista en Radiología e Imágenes Diagnósticas, Servicio de Radiología, Fundación Oftalmológica de Santander (FOSCAL), docente de posgrado, Universidad Autónoma de Bucaramanga, Bucaramanga, Santander, Colombia.

Correspondencia: Silvia Suárez-Mantilla. E-mail: ssuarez302@unab.edu.co.

por reflujo gastroesofágico; sin embargo, después de once meses de evolución clínica desfavorable y de realización de estudios complementarios, se pudo llegar a diagnosticar arteria subclavia derecha aberrante. Conclusiones. No existen, hasta el momento, estudios que evalúen el rendimiento de las pruebas diagnósticas para esta patología; sin embargo, la angiotomografía o la angioresonancia magnética de tórax son los métodos diagnósticos más utilizados. El conocimiento de esta patología es clave para evitar diagnósticos errados y posibles complicaciones asociadas a la patología y/o los tratamientos instaurados. [Suárez-Mantilla S, Rey-Ayala M, Rodríguez-Restrepo L, Lubinus-Badillo FG. Arteria Lusoria, reporte de un caso clínico. *MedUNAB*. 2018;21(1):122-129. doi: 10.29375/01237047.2611].

Palabras clave: Malformaciones Vasculares; Variación Anatómica; Arteria Subclavia; Trastornos de Deglución; Radiología.

Abstract

Introduction. Vascular rings are a rare congenital malformation of the aortic arch that surrounds the trachea or the esophagus. The aberrant right subclavian artery makes part of this kind of malformations. It has a u-shape that makes it to be asymptomatic for the patient. Up until now, predisposing or risk factors that might alarm the health care provider, have not been discovered. This malformation diagnosis is based on imaging that highlights artery's abnormal course. Depending on the patient, Treatment procedures for aberrant right subclavian artery can either be surgical or conservative. Objective. To present a clinical case and a literature review so to open a discussion regarding the importance of aberrant right subclavian artery diagnosis. This discussion must be created according to each patient case and its objective is to avoid misdiagnosis and treatment delays. Case presentation. A three-month-old female patient whose starting symptoms are postprandial vomit episodes caused by dry cough, choking and dysphagia to liquids. Initial diagnosis indicated that the patient suffered from gastroesophageal reflux disease. However, after eleven months of treatment, patient's clinical progress was still being unfavorable. Thus, complementary studies were required in order to discover and diagnose the aberrant right subclavian artery condition in the patient. Conclusions. So far, there are no relevant studies that evaluate the efficiency of diagnostic tests for this pathology. Nevertheless, computed tomography angiography or magnetic resonance angiography of the thorax have been the most common diagnostic methods used by health care providers. Knowledge about this pathology can be the key to avoid misdiagnosis and possible health

complications associated with either this pathology and/or with previously deployed treatments. [Suárez-Mantilla S, Rey-Ayala M, Rodríguez-Restrepo L, Lubinus-Badillo FG. Lusory Artery, a clinical case report. *MedUNAB*. 2018;21(1):122-129. doi: 10.29375/01237047.2611].

Keywords: Vascular Malformations; Anatomic Variation; Subclavian Artery; Deglutition Disorders; Radiology.

Resumo

Introdução. Os anéis vasculares são uma malformação congênita rara do arco aórtico que se forma ao redor da traquéia ou do esôfago. A artéria subclávia direita aberrante faz parte dessas malformações e é apresentada como um anel incompleto, razão pela qual é assintomática. Até o momento, fatores predisponentes ou de risco que possam alertar o profissional de saúde sobre essa patologia não foram descritos. O diagnóstico é baseado, principalmente, em imagens que mostram as trajetórias anômalas da artéria. O tratamento pode ser cirúrgico ou conservador, dependendo de cada paciente. Objetivo. Apresentação de um caso clínico e revisão da literatura para levantar uma discussão sobre a importância do diagnóstico de artéria subclávia direita aberrante, conforme o caso, e para evitar diagnósticos equivocados e atrasos no tratamento. Apresentação de caso. Paciente do sexo feminino, com três meses de idade, que começa com episódios de vômito pós-prandiais associados à tosse seca, engasgos e disfagia para líquidos. O diagnóstico inicial foi de refluxo gastroesofágico; entretanto, após onze meses de evolução clínica desfavorável e realização de estudos complementares, foi possível diagnosticar uma artéria subclávia direita aberrante. Conclusões. Até o momento, não existem estudos que avaliem o desempenho de testes diagnósticos para essa patologia; no entanto, a angiotomografia ou a angiografia por ressonância magnética do tórax são os métodos diagnósticos mais utilizados. O conhecimento desta patologia é fundamental para evitar erros de diagnóstico e possíveis complicações associadas à patologia e/ou aos tratamentos estabelecidos. [Suárez-Mantilla S, Rey-Ayala M, Rodríguez-Restrepo L, Lubinus-Badillo FG. Artéria Lusória, relato de um caso clínico. *MedUNAB*. 2018;21(1):122-129. doi: 10.29375/01237047.2611].

Palavras-chave: Malformações Vasculares; Variação Anatómica; Artéria Subclávia; Transtornos de Deglutição; Radiologia.

Introducción

Los anillos vasculares son malformaciones congénitas del arco aórtico y de los grandes vasos que se forman alrededor de la tráquea y del esófago (1). Representan aproximadamente entre el 1 y el 3% de las anomalías congénitas cardiovasculares y se clasifican en completos o incompletos, según el cubrimiento total o parcial de dichas estructuras (2, 3). Entre los anillos vasculares incompletos se encuentra la arteria subclavia derecha aberrante.

Esta malformación, también conocida como arteria lusoria, fue descrita por primera vez por D. Bayford en 1794, en Londres (4). Es una variante anatómica causada por la alteración en el cuarto arco aórtico derecho durante el desarrollo embrionario (5) y es, además, la anomalía congénita del arco aórtico más frecuente (6). En la población general, tiene una prevalencia de 0.5 a 1.8% (7). Se encontró que la prevalencia prenatal es de 0.4 a 2% y del 8 a 37.5% en población con otras malformaciones cardíacas o trisomía 21, con una prevalencia postnatal del 1% en población general (8). Generalmente, se presenta de manera asintomática, pero en algunas ocasiones puede presentarse con síntomas de compresión de vía aérea y/o esofágica (5).

Hasta el momento, no se han reportado en la literatura factores de riesgo predisponentes o precipitantes a esta patología. El diagnóstico es principalmente imagenológico; se cuenta con una amplia gama de posibles imágenes que se pueden realizar, entre ellas radiografías de tórax, esofagogramas de bario, tomografía de tórax, angiografías por tomografía o por resonancia y resonancias magnéticas. No existe ningún patrón de oro establecido ni estudios que evalúen sensibilidad o especificidad para poder recomendar una u otra imagen. Por tanto, se presenta el caso clínico de una paciente lactante menor, con diagnóstico de arteria lusoria y, además, se hace una revisión de la literatura enfocada a la identificación de puntos clave que puedan ayudar al clínico a sospechar la patología y realizar un diagnóstico oportuno y tratamiento precoz e indicado.

Reporte del caso

Previa firma de consentimiento informado por los padres, se presenta el caso de una paciente de sexo femenino, de tres meses de edad, residente en Bucaramanga, Santander. Producto de parto pretérmino a las 35 semanas por preeclampsia severa, sin antecedentes adicionales, con peso y talla adecuados para el nacimiento, con buena adaptación neonatal al medio ambiente, sin complicaciones posteriores

al parto. Consulta por cuadro clínico de un mes de evolución, caracterizado por episodios de disfagia para líquidos, asociado a tos seca, atoramiento y regurgitación postprandial. Al examen físico, sin hallazgos positivos. Se consideró que la paciente cursaba con enfermedad por reflujo gastroesofágico del lactante y, consecuentemente, se indicó manejo con antiácidos e inhibidores de la bomba de protones. Regresó, nuevamente, a los seis meses de edad, por persistencia de síntomas, por lo cual se remitió a gastroenterología pediátrica, donde le solicitan esofagograma con bario. En este, se documenta reflujo gastroesofágico de aparición tardía y se indica, nuevamente, manejo médico.

A los 14 meses de edad consulta por persistencia de cuadro clínico, además de bajo peso para la talla y edad, así como aparición de estridor laríngeo intermitente. Se realizó nuevo esofagograma con bario, en el que, en la proyección lateral, se evidencia indentación de la pared posterior del esófago, así como trayecto oblicuo ascendente de izquierda a derecha del esófago en la proyección anteroposterior. Estas son imágenes sugestivas de la presencia de anillo vascular, posiblemente arteria subclavia derecha aberrante (**Figuras 1 y 2**). Se amplían los estudios con angiotomografía de tórax, que reporta arteria subclavia derecha que surge del cayado de la aorta en su porción distal y presenta un trayecto posterior al esófago para cruzar la línea media hacia el lado derecho y ascender por el opérculo torácico (**Figuras 3 y 4**). Este examen permitió realizar el diagnóstico definitivo del caso. No se realizaron estudios adicionales, genéticos o de otra índole.

Con estos hallazgos, es remitida a los servicios de cardiología y otorrinolaringología, quienes consideraron la cirugía como tratamiento definitivo. Sin embargo, los padres de la paciente no aceptaron la realización de la misma. Actualmente, la paciente tiene tres años de edad, ha recibido manejo conservador y persiste con leve disfagia para líquidos que no interfiere con su alimentación o libre desarrollo.

Discusión

Desde el punto de vista embriológico, la arteria subclavia derecha se origina por la involución del cuarto arco aórtico derecho y de la persistencia de la séptima arteria intersegmentaria derecha que mantiene su conexión con la aorta dorsal. Normalmente, del arco aórtico se originan tres ramas, en el siguiente orden (de derecha a izquierda): tronco braquiocefálico, arteria

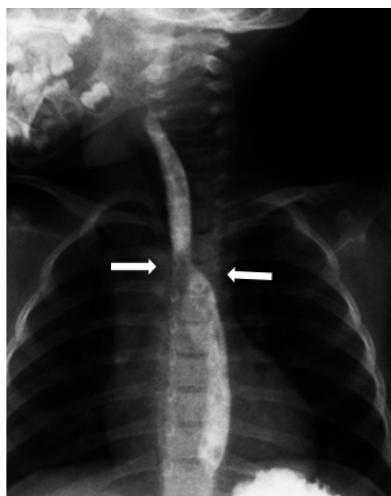


Figura 1. Proyección lateral de esofagograma con bario.

Se evidencia indentación de la pared posterior del esófago (flecha) en relación a compresión extrínseca a este nivel.

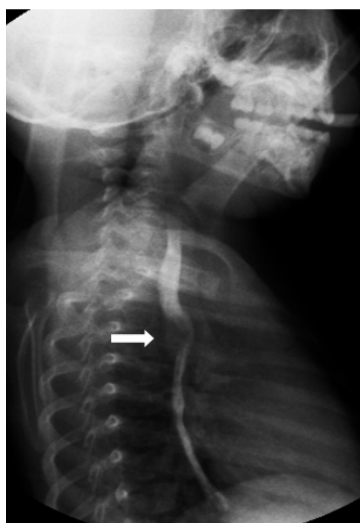

Figura 2. Proyección anteroposterior de esofagograma con bario.

Se observa muesca bilateral del esófago (flecha).

carótida común izquierda y arteria subclavia izquierda. Cuando hay una arteria subclavia derecha aberrante, el tronco braquiocefálico está ausente y cuatro arterias surgen del arco aórtico, distribuidas así: la primera rama es la arteria carótida común derecha, seguida por la arteria carótida común izquierda, la arteria subclavia

izquierda y, como última rama, emerge la arteria subclavia derecha (5, 9-10) (**Figura 5**).

La arteria subclavia derecha aberrante puede transcurrir de las siguientes maneras: dorsal al esófago (80% de los casos), entre el esófago y la tráquea (15%) o anterior a la tráquea (5%), a la altura de la tercera vértebra torácica, para luego retomar su trayecto normal hacia la base del cuello del lado derecho (11).

Aunque algunos estudios demuestran que esta malformación es más frecuente en el sexo masculino (12-14), no es exclusiva de este sexo, como se evidencia en nuestro caso. Esta patología se desarrolló en una paciente recién nacida cuyo único antecedente consistía en ser producto de un embarazo pretérmino por preeclampsia severa. No se puede definir si este antecedente jugó un rol importante o no en el desarrollo de esta variante anatómica, pues en la literatura científica no se han descrito factores de riesgo asociados.

Sus características clínicas dependen del grado de compresión que ejerza sobre la tráquea o el esófago y de la ubicación con respecto a dichas estructuras. Generalmente, cursa de manera asintomática debido a que pertenece al grupo de anillos incompletos, por lo que su descubrimiento tiende a ser incidental en la edad adulta (15, 16). Cuando presenta síntomas, el principal es la disfagia (90%) Dolor torácico, regurgitación alimentaria, distensión postprandial, pérdida de peso, impacto de alimentos en el esófago y náuseas son otros de los síntomas que pueden ser encontrados (1-16). Un estudio retrospectivo, realizado en México en 29 casos pediátricos, encontró que solo el 31% presentó sintomatología, todos durante el primer año de vida, y los síntomas principales en orden de frecuencia fueron disfagia y estridor (17). A nivel nacional, solo se encontraron seis reportes de caso, correspondientes a adultos mayores. De estos pacientes, solamente uno consultó por disfagia intermitente para alimentos sólidos, uno por dolor infra clavicular derecho, otro por presencia de masa cervical indolora y tres fueron hallazgos incidentales (16, 18-19).

Como se evidenció en el caso expuesto, la sintomatología de inicio concuerda con la que se ha reportado hasta el momento como la más frecuente, asociada a otros síntomas también descritos, como regurgitación alimentaria, náuseas, y estridor laríngeo. Lastimosamente, esta sintomatología es inespecífica y, debido a la rara prevalencia del arco aórtico, la paciente fue diagnosticada y manejada bajo otro enfoque con

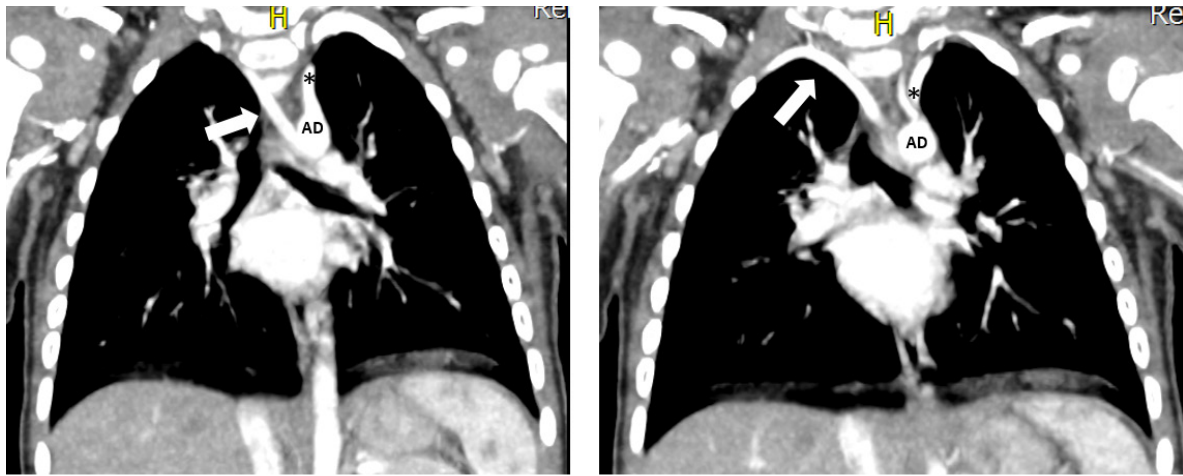


Figura 3. Angiotomografía de tórax reconstrucción coronal.

Se identifica arteria subclavia derecha aberrante (flecha) emergiendo de la porción más distal del arco aórtico (AD), inferior al origen de la arteria subclavia izquierda (asterisco).

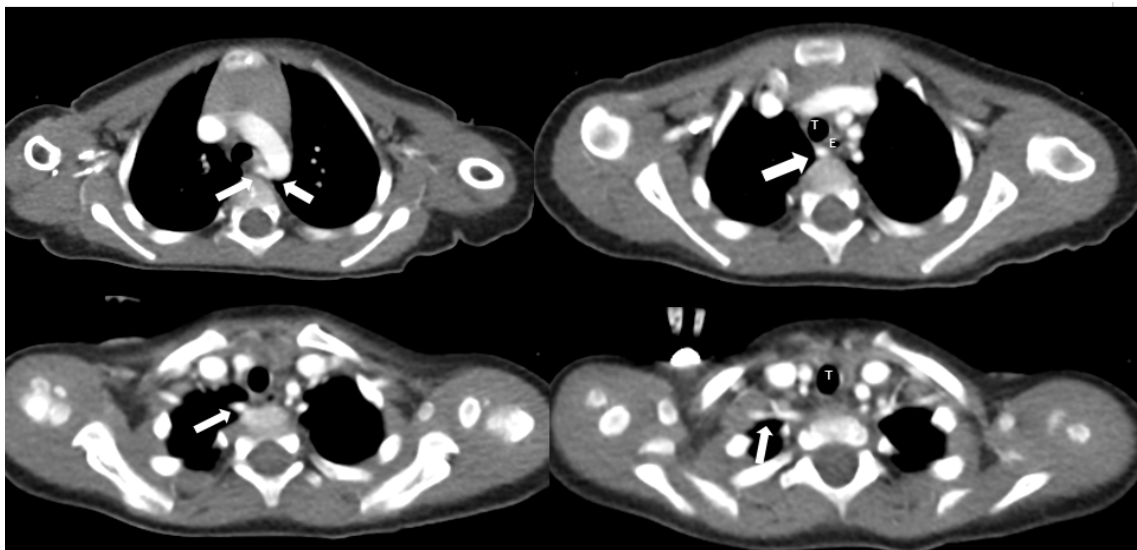


Figura 4. Angiotomografía de tórax contrastado cortes axiales.

Se observa arteria subclavia derecha (flecha) emergiendo de la porción más distal del arco aórtico, a la izquierda de la línea media y cruzando hacia la derecha, atravesando el mediastino posterior a la tráquea (T) y el esófago (E).

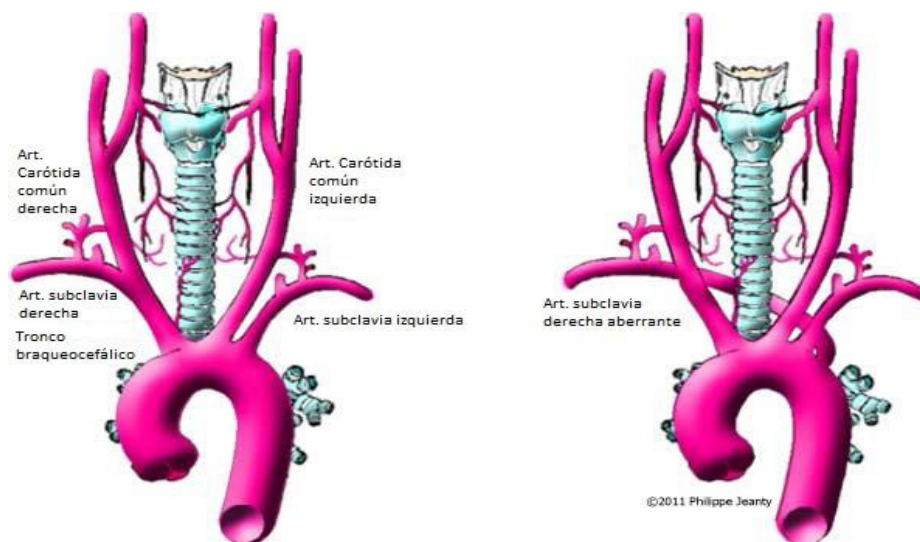


Figura 5. Anatomía del arco aórtico normal y variación anatómica.

La imagen izquierda representa la ramificación normal del arco aórtico. La imagen derecha muestra la arteria subclavia derecha aberrante que se bifurca del arco aórtico como una cuarta rama y corre detrás de la aorta y la tráquea hacia el brazo derecho.

Fuente: Averyanov A, Malova S, Krasnov A. Trisomy 21 with aberrant right subclavian artery. TheFetus.net [Internet]. 2011 [Citado 15 de enero de 2018]. Recuperado a partir de: <https://sonoworld.com/Fetus/page.aspx?id=2950> (26).

mayor prevalencia en la población pediátrica y adulta en general, como lo es el reflujo gastroesofágico. Según la Academia Americana de Pediatría, el reflujo gastroesofágico ocurre en más de dos tercios de infantes que, por lo demás, son sanos (20).

El diagnóstico de esta patología muchas veces se convierte en un verdadero reto. Inicia con una gran suspicacia del médico sobre esta patología, seguida de diversos estudios, en su mayoría imagenológicos. No hay guías o algoritmos que indiquen el protocolo imagenológico a seguir. Usualmente, se inicia con esofagograma con bario, el cual permite la visualización del esófago para determinar si hay estrechamiento por estenosis, masa intraluminal o compresión extraluminal. Generalmente, en esta imagen se observa una compresión oblicua del esófago en el nivel de la tercera y cuarta vértebra torácica (21). Sin embargo, hasta un 40 de los casos no presenta alteraciones visibles (16). La radiografía de tórax también puede iniciar la sospecha diagnóstica, al evidenciar desviación o compresión de la tráquea (22).

El diagnóstico final, no obstante, se realiza con la angiografía o la angioresonancia magnética de

tórax, que han revolucionado el diagnóstico de los anillos vasculares, pues proporcionan una visualización en tres dimensiones de la anatomía vascular y permiten ver el patrón característico de las ramificaciones vasculares, en este caso, las cuatro arterias que se originan en el arco aórtico y el patrón de obstrucción de las vías respiratorias y/o esofágica. También ayudan a excluir otros diagnósticos, como tumores, quistes o hemangiomas, entre otros, y aportan información para realizar una adecuada planeación quirúrgica en caso de ser requerida (5, 23-24). En el caso anterior, se realizaron dos estudios de esofagograma con bario. En uno no se evidenció alteración anatómica, con lo que hace parte del 40% de pacientes reportado en la literatura que puede cursar con estudios normales (16).

El tratamiento puede ser sintomático o correctivo. El primero de ellos es casi siempre utilizado en casos leves y se basa en la rehabilitación de la deglución. Consiste en enseñar posiciones favorables para la alimentación, maniobras deglutorias específicas, incrementar la sensibilidad oral, así como cambios en el volumen y consistencia del bolo (25). El segundo consiste en la corrección quirúrgica de la anomalía, ya sea por toracotomía, esternotomía o manejo endovascular,

según el paciente, el tipo de anillo vascular y la gravedad de la sintomatología (7).

A la paciente del caso, por ser sintomática por un largo periodo de tiempo, se le propuso la cirugía correctiva como primera opción de tratamiento. Esta fue rechazada por los padres, por temor a las complicaciones anestésicas e intraoperatorias que se pudieran presentar. En la actualidad, la paciente presenta leve disfagia para líquidos que no interfieren con su desarrollo normal.

Conclusiones

La arteria subclavia derecha aberrante es una patología por la que, normalmente, los pacientes son erróneamente diagnosticados y expuestos a demoras en el inicio del tratamiento, tanto como a tratamientos inadecuados. Se recomienda sospechar siempre con pacientes en edad pediátrica o adultos mayores que consultan en distintas ocasiones por sintomatología de disfagia o síntomas respiratorios. Hasta el momento, no hay estudios de rendimiento que evalúen las pruebas diagnósticas; sin embargo, ante la presencia de un caso, sugerimos realizar una angiotomografía o angioresonancia de tórax, ayudas diagnósticas que han demostrado ser los métodos con mejores resultados hasta el momento.

Responsabilidades éticas

Protección de personas y animales. Los autores declaran que para esta investigación no se han realizado experimentos en seres humanos ni en animales.

Confidencialidad de los datos. Los autores declaran que han seguido los protocolos de su centro de trabajo sobre la publicación de datos de pacientes.

Derecho a la privacidad y consentimiento informado. Los autores han obtenido el consentimiento informado de los pacientes referidos en el artículo. Este documento obra en poder del autor de correspondencia.

Conflicto de intereses

Los autores declaran no tener conflicto de interés.

Referencias

1. Trobo D, Bravo C, Alvarez T, Perez R, Gamez F, De Leon-Luis J. Prenatal Sonographic Features of a Double Aortic Arch: Literature Review and Perinatal Management. *J Ultrasound Med*. 2015;34(11):1921–

27. doi.org/10.7863/ultra.14.12076
2. Suh YJ, Kim GB, Kwon BS, Bae EJ, Noh C II, Lim HG, et al. Clinical Course of Vascular Rings and Risk Factors Associated with Mortality. *Korean Circ J*. 2012;42(4):252–58. doi.org/10.4070/kcj.2012.42.4.252
3. Tola H, Ozturk E, Yildiz O, Erek E, Haydin S, Turkvatan A, et al. Assessment of children with vascular ring. *Pediatr Int*. 2017;59(2):134–40. doi.org/10.1111/ped.13101
4. Asherson N, David Bayford. His syndrome and sign of dysphagia lusoria. *Ann R Coll Surg Engl* [Internet]. 1979 [Citado 15 de enero de 2018];61(1):63–67. Recuperado a partir de: <https://www.ncbi.nlm.nih.gov/pmc/articles/PMC2494476/?page=1>
5. Abraham V, Mathew A, Cherian V, Chandran S, Mathew G. Aberrant subclavian artery: Anatomical curiosity or clinical entity. *Int J Surg*. 2009;7(2):106–09. doi.org/10.1016/j.ijsu.2009.01.009
6. Scala C, Leone Roberti Maggiore U, Candiani M, Venturini PL, Ferrero S, Greco T, et al. Aberrant right subclavian artery in fetuses with Down syndrome: a systematic review and meta-analysis. *Ultrasound Obstet Gynecol*. 2015;46(3):266–76. doi.org/10.1002/uog.14774
7. Richardson JV, Doty DB, Rossi NP, Ehrenhaft JL. Operation for aortic arch anomalies. *Ann Thorac Surg* [Internet]. 1981 [Citado 15 de enero de 2018];31(5):426–32. Recuperado a partir de: [https://www.annalsthoracicsurgery.org/article/S0003-4975\(10\)60994-0/pdf](https://www.annalsthoracicsurgery.org/article/S0003-4975(10)60994-0/pdf)
8. Vargas F, Mertens M, Sánchez C, Bergoeing M, Kramer A, Mariné L, et al. Tratamiento híbrido de arteria subclavia derecha aberrante. *Rev Chil Cir*. 2013;65(1):57–59. doi.org/10.4067/S0718-40262013000100011
9. Attie F, Calderón J, Carlos Z, Buendía A. Malformaciones Aórticas y Subaórticas. En: *Cardiología pediátrica*. 2da. México DF: Editorial Médica Panamericana; 2013. p. 532–35.
10. Tong E, Rizvi T, Hagspiel KD. Complex aortic arch anomaly: Right aortic arch with aberrant left subclavian artery, fenestrated proximal right and duplicated proximal left vertebral arteries-CT angiography findings and review of the literature. *Neuroradiol J*. 2015;28(4):396–403. doi.org/10.1177/1971400915598075
11. Davies M, Guest PJ. Developmental abnormalities of the great vessels of the thorax and their embryological basis. *BIR*. 2003;76(907):491–502.

- doi.org/10.1259/bjr/14043447
12. Shah RK, Mora BN, Bacha E, Sena LM, Buonomo C, Del Nido P, et al. The presentation and management of vascular rings: An otolaryngology perspective. *Int J Pediatr Otorhinolaryngol*. 2007;71(1):57–62. doi.org/10.1016/j.ijporl.2006.08.025
 13. Humphrey C, Duncan K, Fletcher S. Decade of experience with vascular rings at a single institution. *Pediatrics* [Internet]. 2006 [Citado 15 de enero de 2018];117(5):e903-08. Recuperado a partir de: http://pediatrics.aappublications.org/content/early/2006/04/03/peds.2005-1674?origin=publication_detail
 14. Woods RK, Sharp RJ, Holcomb GW 3rd, Snyder CL, Lofland GK, Ashcraft KW, et al. Vascular anomalies and tracheoesophageal compression: a single institution's 25-year experience. *Ann Thorac Surg*. 2001;72(2):434–39. doi.org/10.1016/S0003-4975(01)02806-5
 15. Stone WM, Brewster DC, Moncure AC, Franklin DP, Cambria RP, Abbott WM. Aberrant right subclavian artery: varied presentations and management options. *J Vasc Surg*. 1990;11(6):812–17. doi.org/10.1016/0741-5214(90)90078-O
 16. Muñoz A, Obregón J, Salej JE, Jiménez JM. Disfagia lusoria: Reporte de un caso y revisión de literatura. *Rev Col Gastroenterol* [Internet]. 2009 [Citado 15 de enero de 2018];24(4):396–402. Recuperado a partir de: <http://www.scielo.org.co/pdf/rcg/v24n4/v24n4a10.pdf>
 17. Mijangos R, Patiño E, Martínez A, Herrera J, Calderón J, Buendía A, et al. Arteria subclavia derecha aberrante en niños examinados en el Instituto Nacional de Cardiología Ignacio Chávez (1992-2012). *Arch Cardiol Mex*. 2014;84(3):155–61. doi.org/10.1016/j.acmx.2013.10.010
 18. Peña E, Zúñiga J, Baena G. Simultaneous Occurrence of Three Anatomical Variations: Anomalous Right Subclavian Artery, Non-Recurrent Inferior Laryngeal Nerve and Right Thoracic Duct. *Int J Morphol* [Internet]. 2013 [Citado 15 de enero de 2018];31(4):1181–84. Recuperado a partir de: <https://scielo.conicyt.cl/pdf/ijmorphol/v31n4/art06.pdf>
 19. Muñoz JC, Mejía F, Arias C, Nieto A, García F, Hernández C. Arteria subclavia aberrante y divertículo de Kommerell: Reporte de tres casos y revisión de la literatura. [Trabajo de grado en Internet]. [Bogotá]; Universidad Nueva Granada; 2012. [Citado 15 de enero de 2018]. Recuperado a partir de: <https://repository.unimilitar.edu.co/bitstream/10654/9998/2/MunozZambranoJuanCarlos2012.pdf>
 20. Lightdale JR, Gremse DA. Gastroesophageal Reflux: Management Guidance for the Pediatrician. *Pediatrics*. 2013;131(5):e1684–195. doi.org/10.1542/peds.2013-0421
 21. Barone C, Carucci NS, Romano C. A Rare Case of Esophageal Dysphagia in Children: Aberrant Right Subclavian Artery. *Case Rep Pediatr*. 2016;2539374. doi.org/10.1155/2016/2539374
 22. Myers PO, Fasel JHD, Kalangos A, Gailloud P. Arteria lusoria: Developmental anatomy, clinical, radiological and surgical aspects. *Ann Cardiol Angiol*. 2010;59(3):147–54. doi.org/10.1016/j.ancard.2009.07.008
 23. Smith BM, Lu JC, Dorfman AL, Mahani MG, Agarwal PP. Rings and Slings Revisited. *Magn Reson Imaging Clin N Am*. 2015;23(1):127–35. doi.org/10.1016/j.mric.2014.09.011
 24. Malik TH, Bruce IA, Kaushik V, Willatt DJ, Wright NB, Rothera MP. The role of magnetic resonance imaging in the assessment of suspected extrinsic tracheobronchial compression due to vascular anomalies. *Arch Dis Child*. 2006;91(1):52–55. doi.org/10.1136/adc.2004.070250
 25. Ponce M, Ponce J. Disfagia y odinofagia. Síntomas gastrointestinales frecuentes. Asociación Española de Gastroenterología AEG [Internet]. 2011 [Citado 15 de enero de 2018];3–16. Recuperado a partir de: https://www.aegastro.es/sites/default/files/archivos/ayudas-practicas/01_Disfagia_y_odinofagia.pdf
 26. Averyanov A, Malova S, Krasnov A. Trisomy 21 with aberrant right subclavian artery. *TheFetus.net* [Internet]. 2011 [Citado 15 de enero de 2018]. Recuperado a partir de: <https://sonoworld.com/Fetus/page.aspx?id=2950>