

## Hematoma encapsulado por ruptura de aneurisma sacular de la arteria gastroduodenal manejado con técnica endovascular tipo coils: reporte de caso

*A case report: encapsulated hematoma, caused by gastroduodenal artery saccular aneurism rupture, and managed using endovascular coiling technique*

***Hematoma encapsulado por ruptura de aneurisma sacular da artéria gastroduodenal tratado com a técnica endovascular de mola: relato de caso***

Melquisedec Galvis-Méndez, MD., Esp.\*

Myriam Lorena Sánchez-Rodríguez, Est.\*\*

Daniel Felipe Cepeda-Bareño, Est. \*\*

Juan David Santander-Landazabal, Est.

### Resumen

**Introducción.** Los aneurismas de arterias viscerales son entidades raras, su incidencia es del 0.01 al 0.2% y su prevalencia de 1%; afectan, además, en un 2% la arteria gastroduodenal. Su complicación más frecuente es la ruptura, por lo cual es importante realizar un diagnóstico precoz, debido a su alto índice de mortalidad, que llega hasta el 70%. Por consiguiente, el manejo endovascular puede ser una opción segura y eficaz, pues presenta un excelente resultado y una disminución de las complicaciones asociadas. **Objetivo.** Describir las características clínicas e imaginológicas y el abordaje terapéutico endovascular

en un caso de aneurisma de la arteria gastroduodenal. **Presentación del caso.** Hombre de 62 años de edad, sin antecedentes previos, quien consulta al servicio de urgencias por cuadro clínico de inicio súbito, caracterizado por un episodio sincopal asociado a náuseas, dolor abdominal, deposiciones diarreicas y malestar general. Al examen físico se evidencia paciente en regulares condiciones generales, deshidratación leve, palidez generalizada y leve dolor a la palpación superficial de hemiabdomen derecho. Se solicita tomografía axial computarizada de abdomen con contraste, evidenciando hematoma secundario a ruptura de la arteria gastroduodenal. Se realiza manejo endovascular mediante punción en la arteria braquial derecha y, posteriormente,

\* Médico, especialista en Radiología Intervencionista, Fundación Oftalmológica de Santander Internacional, Floridablanca, Santander, Colombia.

\*\* Estudiante programa de Medicina, Universidad Autónoma de Bucaramanga, Floridablanca, Santander, Colombia.

**Correspondencia:** Myriam Lorena Sánchez-Rodríguez. Estudiante de medicina. Autopista a Piedecuesta Km 7, vía Mantilla-200, Balcones de Ruitoque, Torre 1, Apto 702. E-mail: msanchez606@unab.edu.co

Artículo recibido: 01 de septiembre de 2017

Aceptado: 14 de febrero de 2018

se emboliza con *coils*, controlando el sangrado. Luego de la intervención, el paciente evolucionó favorablemente y es dado de alta a los dos días. **Conclusiones.** El manejo endovascular mediante embolización con *coils* es un abordaje quirúrgico reciente y efectivo que disminuye la mortalidad en los pacientes con ruptura de aneurisma de origen gastrointestinal. [Galvis-Méndez M, Sánchez-Rodríguez ML, Cepeda-Bareño DF, Santander-Landazabal JD. Hematoma encapsulado por ruptura de aneurisma sacular de la arteria gastroduodenal manejado con técnica endovascular tipo coils: reporte de caso. MedUNAB. 2018;21(1):130-137 doi:10.29375/01237047.2781].

**Palabras clave:** Aneurisma; Hematoma; Rotura; Angiografía; Embolización Terapéutica.

### Abstract

**Introduction.** Visceral artery aneurysms are rarely spotted entities. Their incidence rate is from 0.01 to 0.2% and their prevalence rate is of 1%. Also, these kinds of entities affect 2% to the gastroduodenal artery. Its riskiest complication is the aneurysmal rupture, and it is vital to run an early diagnosis due to the high mortality rates this complication might have (rupture mortality rates are up to 70%). For this reason, endovascular coiling might be an effective and safe technique for managing visceral aneurysms, as this technique has proved excellent results and remarkable diminishments in complications associated with the entity control. **Objective.** To describe clinical and imaging characteristics, and endovascular therapeutics deployment within a gastroduodenal artery aneurysm study case. **Case presentation.** A 62-year-old man, with no previous clinical history of the condition, enters to the emergency room because of a sudden syncopal episode accompanied by nausea, abdominal pain, diarrheal stools and malaise. When the patient is examined, the medical team noticed that in spite he was in an overall good health condition, he was mildly dehydrated, showed generalized paleness, and complained about mild pain in the right hemiabdomen area when performing superficial abdominal palpation. Consequently, a high-contrast computerized axial tomography (High-Contrast CAT scan) revealed the rupture of a secondary hematoma located on the gastroduodenal artery. Endovascular management is performed using arterial puncture techniques in the right brachial artery. After this procedure, arterial bleeding was managed using endovascular coil embolization. When the physical intervention concluded, the patient evolved favorably and was discharged two days later. **Conclusions.** Endovascular management using coiling embolization techniques is one of the most recent and effective surgical approaches. It has proved to reduce mortality rates among patients with

aneurysms located within the gastrointestinal area. [Galvis-Méndez M, Sánchez-Rodríguez ML, Cepeda-Bareño DF, Santander-Landazabal JD. A case report: encapsulated hematoma, caused by gastroduodenal artery saccular aneurism rupture, and managed using endovascular coiling technique. MedUNAB. 2018;21(1):130-137 doi:10.29375/01237047.2781].

**Keywords:** Aneurysm; Hematoma; Rupture; Angiography; Therapeutic Embolization.

### Resumo

**Introdução.** Os aneurismas das artérias viscerais são entidades raras, sua incidência é de 0.01 a 0.2% e sua prevalência é de 1%; além, afetam em 2% a artéria gastroduodenal. Sua complicação mais frequente é a ruptura, por isso é importante fazer um diagnóstico precoce, devido a que sua taxa de mortalidade chega até 70%. Portanto, o tratamento endovascular pode ser uma opção segura e eficaz, pois apresenta excelente resultado e diminuição das complicações associadas. **Objetivo.** Descrever as características clínicas e de imagem e a abordagem terapêutica endovascular em um caso de aneurisma da artéria gastroduodenal. **Apresentação do caso.** Homem de 62 anos, sem história prévia consultou o pronto-socorro por início repentino dos sintomas, caracterizado por um episódio de síncope associado a náusea, dor abdominal, fezes diarreicas e mal-estar. O exame físico revelou um paciente com condições gerais regulares, desidratação leve, palidez generalizada e dor leve na palpação superficial do hemiabdomen direito. É solicitada uma tomografia axial computadorizada do abdome com contraste, evidenciando hematoma secundário à ruptura da artéria gastroduodenal. O tratamento endovascular é feito por punção da artéria braquial direita e, subsequentemente, embolizada com uso de molas, para controlar o sangramento. Após a intervenção, o paciente evoluiu favoravelmente e recebeu alta após dois dias. **Conclusões.** O tratamento endovascular por embolização com molas é uma abordagem cirúrgica recente e eficaz que diminui a mortalidade em pacientes com ruptura aneurismática de origem gastrointestinal. [Galvis-Méndez M, Sánchez-Rodríguez ML, Cepeda-Bareño DF, Santander-Landazabal JD. Hematoma encapsulado por ruptura de aneurisma sacular da artéria gastroduodenal tratado com a técnica endovascular de mola: relato de caso. MedUNAB. 2018;21(1):130-137 doi:10.29375/01237047.2781].

**Palavras-chave:** Aneurisma; Hematoma; Ruptura; Angiografia; Embolização Terapéutica.

## Introducción

Un aneurisma es una dilatación localizada en la arteria, con un incremento de más del 50% del diámetro normal de la misma. Los aneurismas de las arterias viscerales son entidades raras, su incidencia es de 0.01 a 0.2%, su prevalencia es del 1% y afectan en un 2% la arteria gastroduodenal. La ruptura del aneurisma presenta una mortalidad hasta del 70% de los casos (1). No es un evento infrecuente cuando se asocia con patologías de la vía biliar, trastornos pancreáticos como la pancreatitis crónica, infecciones pancreáticas o iatrogenia por biopsia de la cabeza del páncreas, traumatismo, úlcera péptica y enfermedades infiltrativas.

La arteria gastroduodenal, por su parte, se origina en la arteria hepática común, desciende retroperitonealmente posterior a la unión gastroduodenal, irriga estómago, páncreas, primera porción del duodeno y porción distal del colédoco (2). Generalmente, el aneurisma de la arteria gastroduodenal está relacionado con la oclusión del tronco celíaco y con el subsecuente aumento del flujo retrógrado hacia la arteria mesentérica superior y las arcadas pancreatoduodenales (3).

En lo relativo a su presentación clínica, las manifestaciones son poco específicas, incluyen dolor abdominal, emesis, malestar general e incluso síntomas de choque hemorrágico, debido a su complicación más frecuente, la ruptura (4). Para el diagnóstico de un aneurisma de arteria abdominal es indispensable el uso de imágenes de extensión, debido a que la sintomatología es inespecífica y se puede confundir con otras patologías abdominales más frecuentes. Durante el proceso de expansión del aneurisma, se presentan síntomas de dolor abdominal o lumbar no relacionados con la posición, ingesta de alimentos o actividad. El examen físico no presenta hallazgos, ya que los aneurismas no se palpan. En este escenario, los aneurismas se diagnostican de forma accidental, rara vez por radiografía simple de abdomen y, más frecuentemente, por ecografía o tomografía computarizada. Los pacientes con ruptura del aneurisma presentan un cuadro súbito de dolor abdominal, que puede estar acompañado de inestabilidad hemodinámica, en cuyo caso se realizará una laparotomía de urgencia con el subsecuente diagnóstico y tratamiento. Sin embargo, en caso de que el paciente se mantenga estable, se debe aprovechar este tiempo para realizar estudios imaginológicos que puedan esclarecer la causa del cuadro.

La radiografía simple de abdomen podría mostrar una calcificación de la pared del aneurisma, que rara vez es visualizada. La ecografía (sensibilidad 95%, especificidad 100%) nos permitiría definir mejor las dimensiones, detectar trombos o sangre alrededor del aneurisma. Por su parte, la tomografía computarizada nos muestra un mapeo de alta resolución. Sin embargo, la arteriografía (sensibilidad 94%, especificidad 93%), además de hacer parte del tratamiento, es el examen de mayor definición porque reconoce la presencia del aneurisma y el eventual compromiso de otros vasos. Por ello, el tratamiento de los aneurismas viscerales depende de varios parámetros, entre los cuales se resaltan el territorio del vaso comprometido, la calidad de la circulación adyacente al aneurisma y la hemodinamia del paciente. Sin duda, ante la inestabilidad del paciente, el tratamiento con laparotomía no se debe retrasar. Sin embargo, en pacientes estables existen otras posibilidades de tratamiento, como los de tipo endovascular, mínimamente invasivos, como la colocación de *stents* o la embolización selectiva (5-7). El objetivo del presente caso es describir las características clínicas e imaginológicas y el abordaje terapéutico endovascular en caso de aneurisma de la arteria gastroduodenal (AAG).

## Presentación del caso

Hombre de 62 años de edad, sin antecedentes previos, quien consultó al servicio de urgencias por cuadro clínico de inicio súbito, caracterizado por un episodio sincopal asociado a náuseas, dolor abdominal, deposiciones diarreicas y malestar general. En la exploración física, se conoce que el paciente se encuentra en regulares condiciones generales, deshidratación leve, palidez generalizada e hipotensión, posición antálgica, alerta y orientado en tiempo, persona y espacio. Asimismo, se encontró una presión arterial de 86/36 mmHg, tensión arterial media de 56 mmHg, frecuencia cardiaca de 62 por minuto, frecuencia respiratoria de 18 por minuto, temperatura de 36 °C, saturación de oxígeno de 98% y leve dolor a la palpación superficial de hemiabdomen derecho. Se inició reanimación con cristaloides y se realizaron paraclínicos que documentaron electrolitos normales, función renal alterada, hemograma con anemia leve normocítica normocrómica homogénea, leucocitosis y neutrofilia, troponina T positiva sin cambios electrocardiográficos, descartándose síndrome coronario agudo (**Tabla 1**).

De igual manera, se solicitó ecografía abdominal, donde se observó imagen hiperecogénica localizada a

nivel del hipocondrio derecho, que podría corresponder a un hematoma y líquido ascítico en la cavidad abdominal. Por ello, se recomendó realizar estudio complementario con tomografía axial computarizada (TAC), para mejor caracterización, evidenciando una masa intraperitoneal localizada en el hemiabdomen superior y a nivel paramediano derecho, que envolvía las asas intestinales, además de edema de la grasa. Asimismo, se observó líquido libre intraperitoneal y, en el fondo del saco posterior, hallazgo compatible con hematoma secundario a AAG, por lo que se solicitó valoración por radiología intervencionista.

Se decidió intervenir al paciente con manejo endovascular con *coils*, realizando una punción

en la arteria braquial derecha. Posteriormente, se ejecuta aortograma y se identifica el tronco celiaco. A continuación, se efectúa cateterismo supraselectivo de la arteria gastroduodenal y se realiza angiografía, que muestra sangrado activo de aneurisma sacular de la arteria gastroduodenal, con extravasación del medio de contraste. Inmediatamente, se cateteriza el aneurisma y se emboliza con *coils*; así, se logra el manejo del sangrado y una adecuada tolerancia del paciente al procedimiento. En control angiográfico, se observó exclusión total de AAG con flujo escaso distal y, en aortograma abdominal, se identificó aorta abdominal normal (**Figuras 1-4**).

El paciente presenta una evolución favorable, por lo

**Tabla 1.** Paraclínicos.

<b>Hemograma</b>	Hematíes: 4,210,000/mm <sup>3</sup> Hemoglobina: 11.5 g/dl Hematocrito: 36% V.C.M: 85.5 fl H.C.M: 28 pg Leucocitos: 15,470/mm <sup>3</sup> Neutrófilos: 86% Linfocitos 12% Monocitos: 1% Plaquetas: 274,000/mm <sup>3</sup>
<b>Tiempo de coagulación</b>	Tiempo de protrombina: 10.8 segundos Tiempo parcial de tromboplastina: 21.5 segundos
<b>Química</b>	Nitrógeno ureico: 16.4 mg/dl Creatinina: 1.72 mg/dl Cloro: 102.5 mmol/L Potasio: 4.08 mmol/L Sodio: 139 mmol/L
<b>Troponina T cardiaca de alta sensibilidad TnT-hs (cuantitativa)</b>	0.141 ng/mL

\* VCM (Volumen corpuscular medio), HCM (Hemoglobina corpuscular media).

Fuente: Elaborado por autores

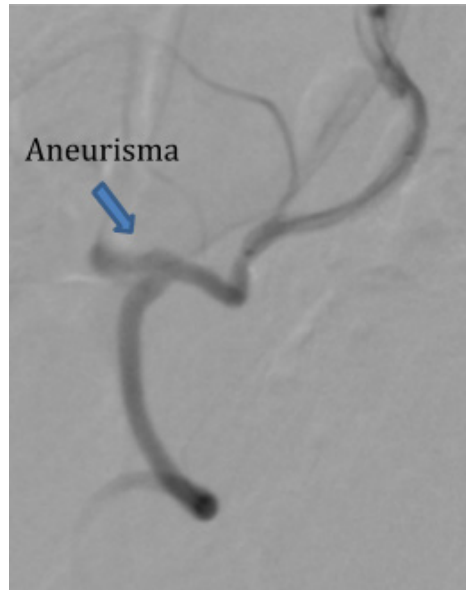
que es dado de alta dos días después del tratamiento.

## Discusión

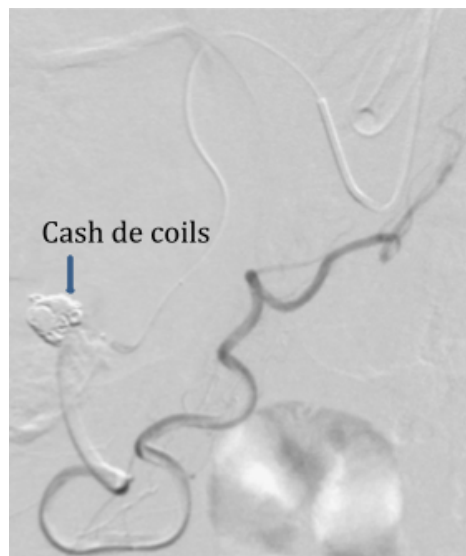
La etiología de los aneurismas es multicausal. La evidencia actual se soporta en la presencia de factores de riesgo que pueden influir en la incidencia de esta patología. Existen factores no modificables, como edad avanzada, sexo masculino e historia familiar, así como factores modificables, entre estos, el consumo de cigarrillo, la hipertensión arterial, la obesidad y niveles elevados de colesterol (8, 9). Históricamente, el primer aneurisma detectado se remonta al año 1895 (10). Desde ese momento y con las nuevas investigaciones, se ha reportado que los AAG acontecen al 1.5% de toda la circulación esplénica (11). Para el caso presentado, la arteria comprometida fue la gastroduodenal, rama de la arteria hepática común (rama del tronco celiaco) (2). Según la causa, el factor precipitante es la degeneración de la túnica media, ya sea por causas como hipertensión, enfermedades del tejido conectivo, poliarteritis nodosa, pancreatitis, arteritis necrosante, displasia fibromuscular, mediólisis arterial segmentaria, infección bacteriana, tuberculosis, arteritis de Takayasu y, menos frecuentemente, traumatismos (12-14). Para el caso descrito, se trata de un paciente con edad avanzada, sexo masculino, sin otros factores. La presentación clínica se ha descrito como insidiosa o súbita, según lo evidenciado en este caso (15).

Con respecto al diagnóstico, cabe resaltar que, antiguamente, se hacía en la autopsia o por laparotomía, debido al temor y al desconocimiento del uso de la arteriografía ante la presencia de sangrados del tracto gastrointestinal (9). No obstante, la ecografía y la TAC han desempeñado un papel muy importante en el diagnóstico y conocimiento de la causa de la sintomatología del paciente, pues permiten identificar con precisión la localización de aneurismas, estructuras vecinas comprometidas y descartar otro tipo de anomalías. Aun así, la arteriografía sigue siendo un método sustancial entre los exámenes diagnósticos utilizados para distinguir y caracterizar los aneurismas en los vasos viscerales (7).

En cuanto al tratamiento, las referencias, tanto tradicionales como recientes, apoyan siempre un abordaje quirúrgico, que puede ser invasivo o mínimamente invasivo. Para el caso clínico citado, el procedimiento realizado fue endovascular con embolización con *coils*, que pueden ser de platino o cobre. Este sistema, implementado en los 90, consiste

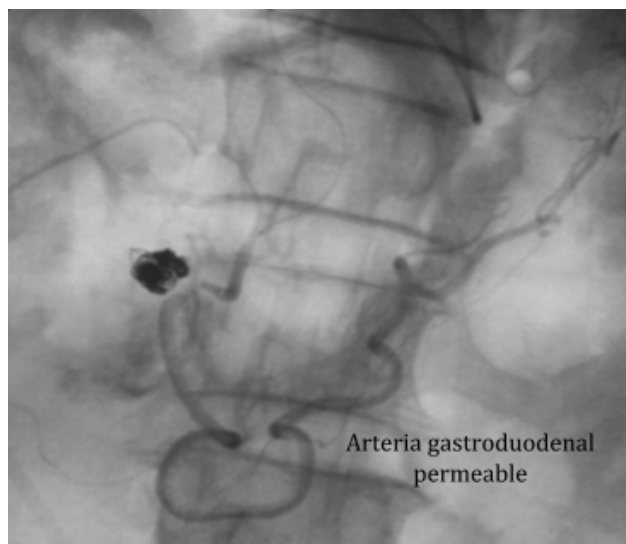


**Figura 1.** Angiografía con sustracción digital. La flecha de color azul muestra aneurisma sacular de la arteria gastroduodenal con domo irregular por rotura reciente.

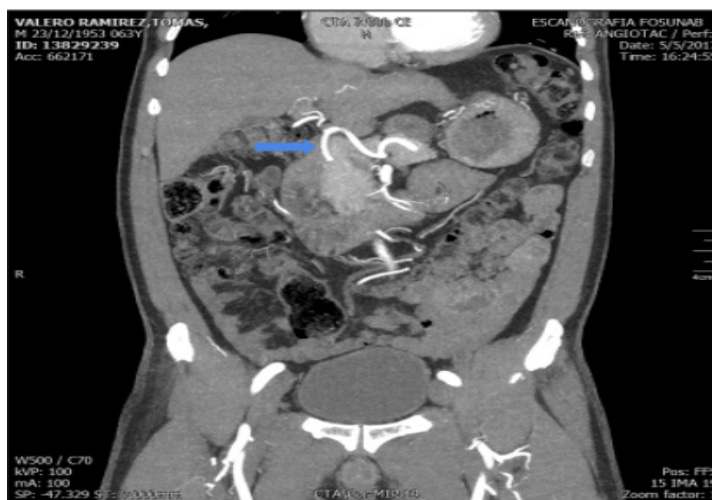

**Figura 2.** Cateterismo supraselectivo de cuello del aneurisma y oclusión con microcoils de platino (flecha de color azul).





**Figura 3.** Angiografía digital que muestra preservación de la permeabilidad distal de la arteria gastroduodenal con exclusión total de aneurisma.



**Figura 4.** AngioTAC de control, en el cual se puede apreciar la resolución del aneurisma con una adecuada permeabilidad y restauración del flujo de la arteria gastroduodenal (Flecha color azul).

en la inserción de espirales de platino en la dilatación del saco aneurismático, a través de una intervención por cateterismo arterial, con el fin de formar un trombo (local) y, así, proteger la pared dilatada, evitando una ruptura. Sin embargo, las complicaciones pueden ser paradójicas, ya que este procedimiento puede llegar a ocasionar tromboembolismos (16). Con frecuencia, se usan anticoagulantes o antiagregantes con el propósito de prevenir tromboembolias durante el procedimiento. A pesar de esto, ha demostrado ser una terapia eficaz en el tratamiento de aneurismas, en comparación con la intervención por clips, disminuyendo la mortalidad (17).

Existe también otra serie de intervenciones, como la sutura y la ligadura a través del saco aneurismático, que reportó ser un buen procedimiento, especialmente en los AAG. Sin embargo, los aneurismas localizados distales a la arteria gastroduodenal requieren un procedimiento quirúrgico que restaure el flujo visceral (15). Cuando hay lesión sacular, otra técnica utilizada es la aneurismorrafia. En casos en que no puede realizarse la aneurismectomía o la anastomosis primaria, podría utilizarse un segmento de la vena safena o realizarse un *bypass* aorto-hepático. Se documentaron algunos reportes donde, ocasionalmente, el aneurisma se encuentra intraparenquimatoso, lo cual implica resección hepática (16). A pesar de esto, se recomienda individualizar al paciente de acuerdo con las comorbilidades, los factores de riesgo no modificables y el estado hemodinámico.

Los enfoques por parte de radiología intervencionista, como el procedimiento realizado a nuestro paciente, aumentan continuamente (16), gracias a la ventaja de reducir la morbilidad y mortalidad comparados con procedimientos invasivos, como la laparotomía, además de una tasa de éxito del 92% sin complicaciones. La mortalidad descrita es del 8%, en la cual influyen otras variables diferentes a las quirúrgicas, que empeoran el pronóstico del paciente y su expectativa de sobrevivir a la cirugía (18).

## Conclusiones

Los AAG son poco comunes, su presentación clínica y diagnóstico suponen un reto para cualquier profesional de la Salud y, debido a su gran mortalidad, cuando se presenta ruptura, es necesario tener un alto índice de sospecha en cualquier paciente que presente dolor abdominal súbito e intenso, asociado con alteraciones de la hemodinamia. Además, se requiere solicitar

las imágenes necesarias para llegar a la causa del cuadro clínico y, pese a su importante mortalidad, con tratamiento precoz el pronóstico del paciente mejora. Hay que resaltar el impacto en la supervivencia del uso de las nuevas tecnologías para el abordaje terapéutico con el manejo mínimamente invasivo; en el caso descrito, estas fueron aplicadas en el uso de un abordaje con *coils* y produjeron una excelente respuesta. No cabe duda de que en las próximas investigaciones se seguirá empleando y destacando el uso de procedimientos endovasculares.

## Consideraciones éticas

**Protección de personas y animales.** Los autores declaran que para esta investigación no se han realizado experimentos en seres humanos ni en animales.

**Confidencialidad de los datos.** Los autores declaran que han seguido los protocolos de su centro de trabajo sobre la publicación de datos de pacientes.

**Derecho a la privacidad y consentimiento informado.** Los autores han obtenido el consentimiento informado de los pacientes referidos en el artículo. Este documento obra en poder del autor de correspondencia.

## Conflicto de intereses

Los autores declaran no tener conflicto de interés.

## Referencias

1. Fernández P, Zanabili A, Vega F, Carreño J, Gutiérrez J. Aneurismas rotos de la arteria gastroduodenal: tratamiento endovascular. *Angiología*. 2014;66(2):88-90. doi:10.1016/j.angio.2013.05.003
2. Moore KL, Dalley AF, Agur AMR. Anatomía con orientación clínica. 7 Ed. [Internet]. Philadelphia: Wolter Kluwer; 2011 [citado 14 de febrero de 2018]. Recuperado a partir de: <https://booksmedicos.org/anatomia-con-orientacion-clinica-keith-l-moore-7a-edicion/>
3. Hípola-Ulecia J, Herrero-Bernabé M, Santaolalla-García V, Fonseca-Légrand J. Aneurisma de la arteria gastroduodenal asociada con estenosis del tronco celiaco. *Angiología*. 2009;61(1):41-5. doi:10.1016/S0003-3170(09)11006-4
4. Navarro E, Alberca F, Egea J, Álvarez F, Estrella E, Pereñíguez A, et al. Aneurisma gastroduodenal presentado como masa pancreática. *Rev Esp Enferm Dig* [Internet]. 2015 [citado 14 de febrero

- de 2018]; 107(6):374. Recuperado a partir de: [http://scielo.isciii.es/scielo.php?script=sci\\_arttext&pid=S1130-01082015000600008](http://scielo.isciii.es/scielo.php?script=sci_arttext&pid=S1130-01082015000600008)
5. Esteban-Gracia C, Pérez-Ramírez P, Martorell-Lossius A, Lisbona-Sabater C, Lerma-Roig R, Callejas-Pérez JM. Aneurismas de las arterias viscerales. *Cir Esp*. 2005;78(4):246-50. doi:10.1016/S0009-739X(05)70926-X
  6. García M, Ramos F, Solana M, Santos A. Diagnóstico de aneurisma de aorta abdominal mediante ecografía abdominal en atención primaria. *Semergen*. 2010;36(8):471-6. doi:10.1016/j.semerg.2010.02.010
  7. Alwayay P, Schiappacasse G, Labra A, Sakamoto C, Ramos C. Revisión pictográfica de endoleaks (endofugas). *Rev Chi Radiol*. 2015;21(2):66-9. doi:10.4067/S0717-93082015000200006
  8. Kent K, Zwolak R, Egorova N, Riles T, Manganaro A, Moskowitz A, et al. Analysis of risk factors for abdominal aortic aneurysm in a cohort of more than 3 million individuals. *J Vasc Surg*. 2010;52(3):539-48. doi:10.1016/j.jvs.2010.05.090
  9. Bengtsson H, Bergqvist D, Sternby NH. Increasing prevalence of abdominal aortic aneurysms: A necropsy study. *Eur J Sur [Internet]*. 1992 [citado 14 de febrero de 2018];158(1):19-23. Recuperado a partir de: <https://www.ncbi.nlm.nih.gov/pubmed/1348634>
  10. Ferguson F. Aneurysm of the superior pancreaticoduodenalis, with perforation into the common bile duct. *Pro New York Path Soc [Internet]*. 1985 [citado 14 de febrero de 2018];24:148-9. Recuperado a partir de: <https://ci.nii.ac.jp/naid/10015477298>
  11. Asbury GF. Ruptured hepatic artery aneurysm. *Am Surg [Internet]*. 1970 [citado 14 de febrero de 2018];36:631-4. Recuperado a partir de: <https://www.ncbi.nlm.nih.gov/pubmed/5506910>
  12. Slavin R, Cafferty L, Cartwright J. Segmental Mediolytic Arteritis. *Am J Surg Pathol [Internet]*. 1989 [citado 14 de febrero de 2018];13(7):558-68. Recuperado a partir de: <https://www.ncbi.nlm.nih.gov/pubmed/2660608>
  13. Gangahar D, Carveth S, Reese H, Buchman R, Breiner M. True aneurysm of the pancreaticoduodenal artery: A case report and review of the literature. *J Vasc Surg*. 1985;2(5):741-2. doi:10.1016/0741-5214(85)90049-7
  14. Juvonen T, Niemelä O, Reinilä A, Nissinen J, Kairaluoma M. Spontaneous intraabdominal haemorrhage caused by segmental mediolytic arteritis in a patient with systemic lupus erythematosus-an underestimated entity of autoimmune origin? *Eur J Vasc Surg*. 1994; 8(1):96-100. doi:10.1016/S0950-821X(05)80128-8
  15. Szilagyi D, Smith R, DeRusso F, Elliott J, Sherrin F. Contribution of abdominal aortic aneurysmectomy to prolongation of life. *Ann Surg*. [Internet]. 1966 [citado 14 de febrero de 2018]; 164(4):678- 99. Recuperado a partir de: <https://www.ncbi.nlm.nih.gov/pmc/articles/PMC1477299/>
  16. Grosso M, Spalluto F, Anselmetti GC, Faissola B, Fava C. Embolizzazione transcaterete percutanea degli pseudoaneurismi viscerali profondi. *Radiol Med Torino*. [Internet]. 1992 [citado 14 de febrero de 2018];83:795-9. Recuperado a partir de: [https://www.researchgate.net/publication/21654081\\_Percutaneous\\_transcatheter\\_embolization\\_of\\_deep\\_visceral\\_pseudoaneurysms](https://www.researchgate.net/publication/21654081_Percutaneous_transcatheter_embolization_of_deep_visceral_pseudoaneurysms)
  17. Lara R, Sena F, Riera R, Rimbau E, Corominasa C, Lozano P. Aneurismas sintomáticos de arterias viscerales. Tratamiento quirúrgico y endovascular: a propósito de dos casos. *Angiología*. 2007;59(3):263-269. doi:10.1016/S0003-3170(07)75052-6
  18. Raymond J, Roy D. Safety and efficacy of endovascular treatment of acutely ruptured aneurysms. *Neurosurgery*. 1997;41(6):1235-1246. Disponible en: doi:10.1097/00006123-199712000-00002